# Casuistischer Beitrag

Lane Medical L

zur

# Syphilis der Extremitäten.

---

Inaugural-Dissertation

zur

**Erlangung des Doctorgrades**

der

hohen medicinischen Facultät

der

**kgl. bayr. Friedrich-Alexanders-Universität Erlangen**

vorgelegt von

**Eberhard Sybel**

aus Tinnow.

---

Tag der mündlichen Prüfung: 20. Juli 1896.

---

**Jena.**

Verlag von Gustav Fischer.

1900.

# Casuistischer Beitrag

zur

# Syphilis der Extremitäten.

---

Inaugural-Dissertation

zur

**Erlangung des Doctorgrades**

der

hohen medicinischen Facultät

der

**kgl. bayr. Friedrich-Alexanders-Universität Erlangen**

vorgelegt von

**Eberhard Sybel**
aus Tinnow.

---

Tag der mündlichen Prüfung: 20. Juli 1896.

---

**Jena.**
Verlag von Gustav Fischer.
1900.

Gedruckt mit Genehmigung der medicinischen Facultät.

| Decan: | Referent: |
| --- | --- |
| Professor Dr. Eversbusch. | Professor Dr. Hauser. |

Trotz der weiten Verbreitung der Syphilis, der nächst der Tuberkulose wohl der Häufigkeit ihres Vorkommens nach der zweite Platz in der Reihe der chronischen Infectionskrankheiten gebührt, wird es bei der heutigen verbreiteten Kenntniss dieser Krankheit auch im Publikum und unseren heutigen öffentlichen Gesundheitseinrichtungen immerhin zu den Seltenheiten gehören, eine derartige Mannigfaltigkeit von schweren Erscheinungen derselben und ihren Folgen zu Gesicht zu bekommen, wie sie ein dem pathologisch-anatomischen Institut in Erlangen von Herrn Dr. Heinlein in Nürnberg überwiesener rechter, exartikulirter Arm aufweist.

Derselbe stammt von einer in den mittleren Jahren stehenden Frau, welche im Jahre 1870 an einem venerischen Geschwür behandelt worden war. Mitte der 80er Jahre erlitt sie eine Fractur nahe dem Ellbogengelenk des rechten Armes, welche auffallend langsam zur Heilung gelangte.

Im Mai 1898 trat wiederum eine Fractur am rechten Oberarm ein, und es hatten sich bis zu dieser Zeit alle jene schweren Veränderungen entwickelt, welche die Exarticulation des Armes erforderten.

Der anatomische Befund ist folgender:

Exarticulirter rechter Arm, 54 cm lang, hiervon fallen auf die Hand 16 cm. Der Sitz des Ellenbogengelenks lässt sich in Folge mächtiger Verdickung der Weichtheile nicht mit Sicherheit bestimmen; 18 cm unterhalb des Humeruskopfes ist der Oberarm subcutan gebrochen. Die Weichtheile des Oberarms bis zur Fracturstelle sind äusserst atrophisch und geschrumpft, der ganze Durchmesser in der Mitte des Oberarms beträgt nur 6 cm, in den obersten Theilen nur erreicht er 8 cm. An

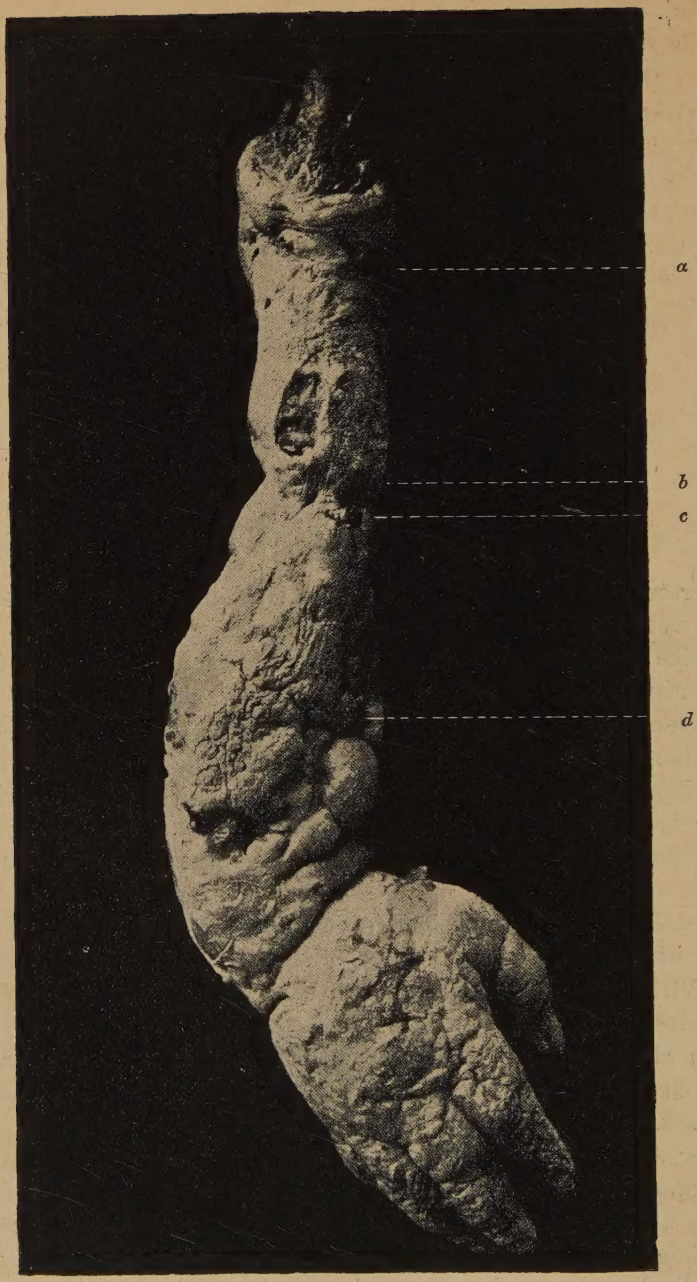


Fig. I.

der Amputationsfläche liegt eine $1^1/_2$ cm dicke, subcutane Fettschicht frei, die freiliegenden Muskelstümpfe jedoch sind ebenfalls atrophisch und von Fettgewebe durchwachsen.

Die Haut des Oberarms ist an der äusseren Fläche theils glatt, theils mit kleinen, warzenförmigen Verdickungen der Epidermis dicht besetzt. An der Stelle, wo die Verschmälerung des Oberarmes beginnt, befindet sich eine tiefere narbige Einziehung (Fig. I a), in deren Umgebung mehrere 2—6 mm im Durchmesser haltende, rundliche, äusserst scharf und steil gerandete, theils seichte, theils einige Millimeter tiefe Geschwüre mit speckig belegtem Grund gelegen sind.

Medianwärts von der Narbe ist die Haut von einer grauröthlichen, weichen, nur an einer Stelle leicht ulcerirten Granulationsgeschwulst durchbrochen. In der Gegend der Fracturstelle (Fig. I b) befindet sich eine völlig circuläre, narbige Einschnürung, welche besonders tief an der äusseren und hinteren Fläche erscheint. Der Durchmesser des Armes misst hier seitlich gemessen 5 cm, von aussen nach innen nur 4 cm, im Umfang 15 cm.

Die Haut ist in dieser Einschnürungsstelle und namentlich nach abwärts leicht rostfarben pigmentirt und mit umschriebenen, tieferen, leicht kraterförmigen narbigen Einziehungen besetzt; aussen nach vorn zu befindet sich eine $1^1/_2$ cm lange und 1 cm breite, ovale, grauröthlich und graugelblich fleckige, etwas gallertig durchscheinende Granulationsgeschwulst, leicht höckerig die Oberfläche durchbrechend (Fig. I c). Oberhalb der narbigen Einschnürung ein grosses 3 cm langes, 2 cm breites, ebenfalls scharfrandiges flaches Geschwür mit speckigem Grunde.

Von der narbig eingeschnürten Fracturstelle (I b) an verdickt sich der in Pronationsstellung fixirte Vorderarm ziemlich schnell bis zu einem Durchmesser, von vorn nach hinten gemessen, von 9 cm und $28^1/_2$ cm Circumferenz.

Unmittelbar über dem Handgelenk, an dessen Stelle sich nach innen eine sehr tiefe Hautfurche befindet, beträgt der Umfang 27 cm, innerhalb der Furche selbst nur $22^1/_2$ cm.

Die ganze verdickte Partie des Armes bis zum Handgelenk zeigt eine leichte nach der ulnaren Seite convexe Krümmung.

Die Haut ist überall, namentlich an der radialen Seite elephantiastisch verdickt, hier mit tiefen Querfurchen und zahlreichen tiefen, nach allen Seiten ausstrahlenden Einziehungen versehen; bei Fig. I c eine besonders tiefe kraterförmige derartige Einziehung.

An der Aussenseite befindet sich ein bis zur Ulnarseite reichendes, quer verlaufendes, unregelmässig zackig begrenztes 5 cm langes, an der breitesten Stelle 2 cm breites, scharfrandiges und völlig senkrecht abfallendes Geschwür mit uneben höckerigem Grund, radialwärts mit einer über 1 cm tiefen, kraterförmigen Höhle. Der Geschwürsgrund ist zum

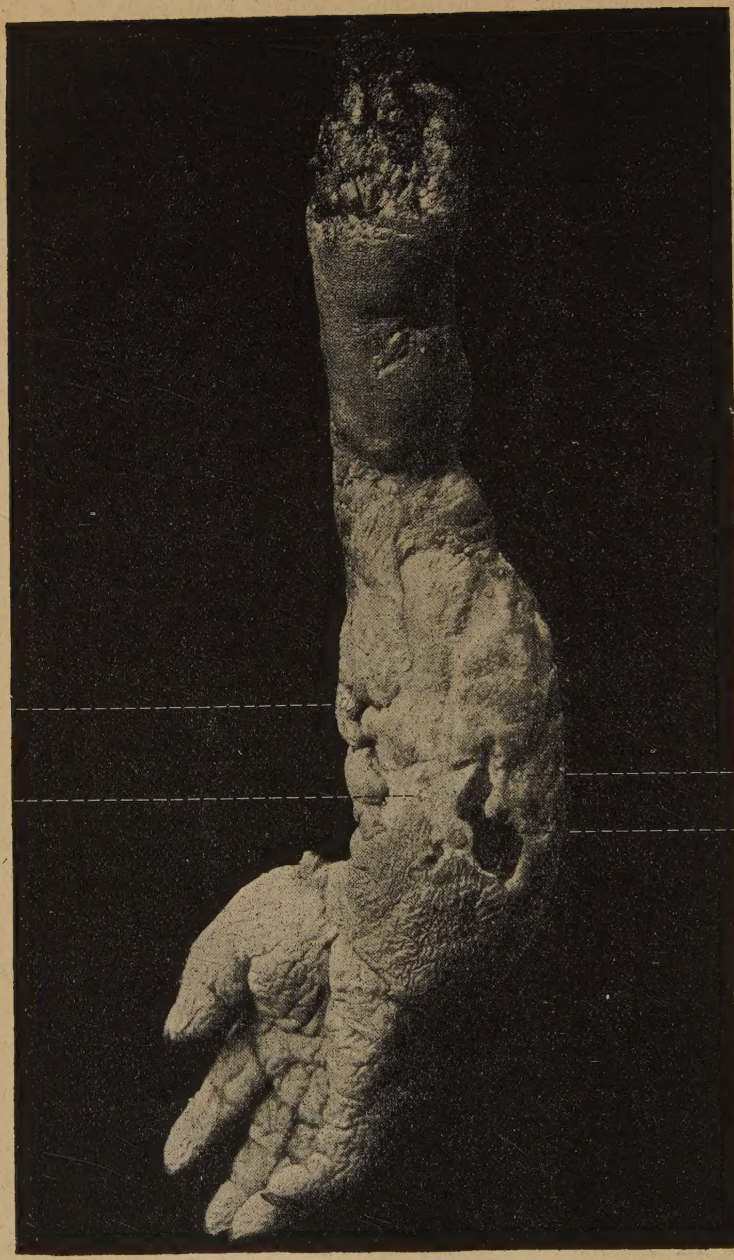


Fig. II.

Theil speckig belegt, auch die Geschwürsränder zeigen speckiges Aussehen.

Ulnarwärts läuft das Geschwür in eine schmale Rinne aus und der Geschwürsgrund geht hier allmählich über in eine ausserordentlich umfangreiche, fast den ganzen oberen Theil der Ulnarseite des Vorderarms einnehmende flache, unregelmässig begrenzte, landkartenförmig ausgebreitete Narbe (Fig. II a), welche mit glatter, glänzender, dünner Epidermis überkleidet ist. Innerhalb der Narbe liegen drei erbsengrosse, die Epidermis vordrängende, weiche Granulationsgeschwülste.

Nach unten zu auf der Ulnarseite und etwas auf die Beugeseite übergreifend, wird diese flache Narbe von einem schräg nach abwärts verlaufenden 5 cm langen, an der breitesten Stelle 2 cm breiten unregelmässig zackigen Geschwür begrenzt (Fig. II b), dessen Rand nach abwärts sehr steil und bis 7 mm hoch ist, während nach aufwärts und seitlich die Ränder sich abflachen, beginnende Ueberhäutung zeigen und in eine flache Narbe (Fig. II d) übergehen, innerhalb welcher sich Inseln pigmentirter, leicht elephantiastisch verdickter Haut befinden.

Auch oberhalb der oben erwähnten Narbe liegt ein umfangreiches, nierenförmiges und ein kleineres, rundliches Geschwür.

Auf der Beugeseite radialwärts zeigen sich äusserst tiefe narbige Einziehungen (Fig. II d), welche mit der flachen Narbe (Fig. II c) in Verbindung stehen und von elephantiastisch verdickten, höckerigen Hautpartieen begrenzt werden. Nach aufwärts ist die Haut in grossem Umfang theils broncefarben, theils von warzigem Ansehen mit verdickter Epidermis.

Die ganze Hand ist stark elephantiastisch verdickt mit tiefen Furchen, normale Furchen äusserst vertieft, Dorsalfläche mit umfangreichen borkenartigen Epidermisschuppen.

Um den Knochen frei zu legen, wurde ein Schnitt geführt durch die Haut über dem Sulcus bicipitalis medialis über die Mitte der Beugeseite des Ellenbogengelenkes und Unterarms zur Mitte der Hand.

Die Haut zeigt theilweise reichliches Fettgewebe, theilweise an den Stellen der Narben subcutan schwieliges Bindegewebe und Verdickung des Corium.

Die Verhältnisse der Gefässe und Nerven oberhalb der Stelle, welche die grösste Verdünnung und Narbenstrictur zeigt (I b), lassen makroskopisch nichts abnormes erkennen; in dem durch b bezeichneten Narbengewebe jedoch liegen Nerven und Blutgefässe von Bindegewebszügen dicht umschlossen, doch nicht wesentlich verdünnt. — Die Muskulatur zeigt weit oberhalb der verschmälerten Stelle noch braunrothe Farbe, die jedoch an der Stricturstelle in weisslich gelbe, unterhalb derselben in rahmgelbe Färbung übergeht.

Die Muskelbündel der Oberarmmuskulatur unterhalb der Strictur-

stelle sind verschmälert, an Zahl bedeutend verringert, äusserst blass, oder durch Fettgewebe verdrängt. — Im Ganzen sind die einzelnen Muskeln infolge der Vermehrung des Fettgewebes in ihrer Form nicht mehr deutlich erkennbar.

An der Stricturstelle selbst ist das sämmtliche Gewebe in derb schwieliges, mit dem Knochen verwachsenes röthlich-weisses Narbengewebe umgewandelt. — Am Unterarm ist die Muskulatur ebenfalls sowohl auf der Streck- als auf der Beugeseite gelbbraun, von viel Fett durchsetzt.

Wo die Haut narbige Einziehungen zeigt, ist an Stelle des Muskelgewebes häufig Bindegewebe getreten, wo sich frische Geschwüre mit speckig belegtem Grunde befinden, haben diese zu entzündlicher Infiltration, ja zu theilweisem Zerfall der oberflächlichen Schichten der Muskulatur geführt.

Die Sehnen scheinen makroskopisch nicht an dem Krankheitsprocess betheiligt zu sein.

Zum genauen Studium der Knochenveränderungen wurden die Vorderarmknochen mit dem von der Fracturstelle peripher gelegenen Stück des Humerus herausgenommen und macerirt.

An diesem Präparat ist der Humerus 3 cm über seiner unteren Gelenkfläche schräg gebrochen und zwar von einem Punkte 4 cm oberhalb vom Epicondylus internus (Fig. III a) schräg nach unten aussen. Wenn der Arm auf der Rückseite liegt, ist das periphere Fracturstück des Humerus nach aussen rotirt, sodass der Epicondylus internus nach oben ragt. Infolge der Ankylose im Ellenbogengelenk und pathologischer Fixation der Unterarmknochen in Pronation liegt dabei die Hand auf der Volarseite. Der Epicondylus lateralis ist nach rechts unten gewendet.

An den beiden theilweise ausgenagten freien Fracturenden ragen unregelmässige Zacken der Corticalis hervor. Einige zackige, bröckelige Knochenfragmente liegen zwischen den porösen Fracturflächen. Die Corticalis umschliesst eine röthlich-gelbe, sulzige, in ausgenagten Höhlen des Knocheninnern gelegene, mit krümeligen Knochenstückchen durchsetzte Granulationsmasse.

Auf der Beugeseite des Humerus zwischen beiden Epicondylen finden sich einige Knochenhöhlen mit gelbröthlichem, sulzigem Inhalt und unregelmässigen Rändern; die Fossa olecrani ist theilweise ausgefüllt von knorpelähnlichem, osteoidem Gewebe; im Grunde ist der Knochen cariös durchbrochen. — Der Epicondylus lateralis ist von verschiedenen Seiten zernagt; tiefe Höhlen sind in seine Substanz eingebrochen, welche eine rauhe, zackige Wand besitzen und mit speckigem Gewebe ausgefüllt sind.

Die Ellenbogengelenkenden der Vorderarmknochen sind durch die

verschiedenen Krankheitsprocesse in ihrer Form völlig umgestaltet, mit dem Gelenkende des Humerus synostosirt.

Die Reste der Gelenkkapsel sind aus den umliegenden, vernarbten Weichtheilen und von den veränderten Knochenpartieen nicht mehr zu sondern.

Die Vorderarmknochen zeigen im Ganzen starke Verkrümmungen

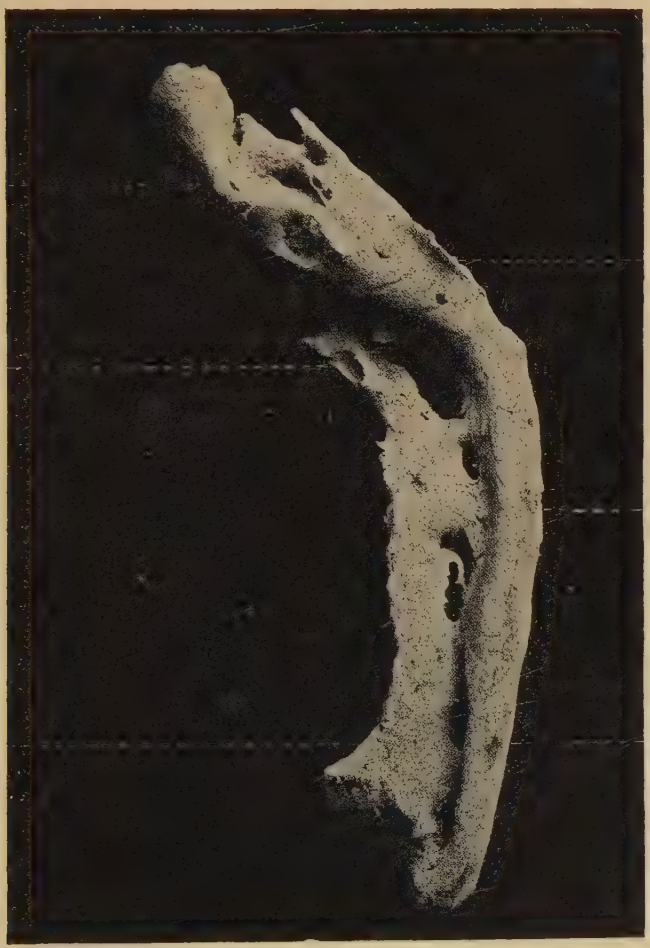


Fig. III.

nach zwei Ebenen, herrührend von alten verheilten Fracturen, sodass man schematisch die Ulna in drei Theile der Länge nach theilen kann.

Der proximale Theil (Fig. III b), ungefähr 5 cm lang, ist medial nach unten gerichtet, der zweite Abschnitt (Fig. III c) im stumpfen, nach der Beugeseite offenen Winkel abgeknickt, der dritte Abschnitt (Fig. III d) radialwärts zum zweiten gerichtet.

Os lunatum und triangulare liegen radialwärts der Ulna an; an den Scheiteln der Winkel zwischen den einzelnen Abschnitten sind die Fracturstellen verdickt und compact. Die beiden unteren Abschnitte zeigen wenig Veränderungen.

Dagegen zeigt der proximale Abschnitt mannigfache Aushöhlungen, Einkerbungen und warzenartige Erhebungen. So findet sich das normalerweise verdickte Gelenkende, welches das Olecranon trägt, tief ausgehöhlt von einem buchtigen Substanzverlust, welcher bis in den mit der Ulna verwachsenen Epicondylus externus hineinreicht. In dieser Höhle findet sich eine schwammige, klebrige, gelblich-röthliche Masse von ungefähr Walnussgrösse. Der freie Rand der umgebenden Knochensubstanz erhebt sich theils warzenförmig, theils in geraden, theils in winklig geknickten Stacheln. Von der Rückseite her sieht man zwei trichterförmig in die Knochenhöhle einfallende, von warzig gewulsteten rauhen Rändern umgebene und mit ähnlichen Massen ausgefüllte Höhlen.

Der Radius ist in seiner Form völlig verändert, er ist abgeflacht und verdünnt, auch in Substanz verringert. Das Capitulum radii ist völlig unkenntlich, die Gelenkflächen und das Ligamentum annulare sind total zerstört. 5 cm unterhalb des Gelenkendes (Fig. III e) ist der Radius in seiner Achse gekrümmt an einer infolge einer verheilten Fractur etwas verdickten Stelle. Dicht daneben befindet sich ein kleiner, seichter Knochendefect mit rauhem Grund und zackig ausgenarbten Rändern. Von hier an ist der Radius in halber Pronation zur Ulna gelagert. Ein 3 cm langes Stück an seinem unteren Ende (Fig. III f) ist wieder abgeknickt, sodass der ganze Radius einen halbmondförmigen, gegen die Ulna convexen Verlauf besitzt. — Das untere Gelenkende steht in halber Pronation mit der Ulna fest verwachsen; die erste Reihe der Handwurzelknochen ist gegen den Radius wenig verschieblich. Auf der Streckseite des Gelenkendes befindet sich eine Knochenleiste schräg nach oben ragend und rauh.

Das Ligamentum interosseum ist stark verschmälert, an manchen Stellen durch Knochenspangen ersetzt.

Die Substanz des Radius ist grösstentheils, so weit nicht unregelmässige, wulstige, periostale Auflagerungen sie undurchsichtig machen, porös und durchscheinend, Knochenmark ist nicht mehr vorhanden.

Zur mikroskopischen Untersuchung wurden Schnitte angefertigt aus den verschiedensten Partieen der Haut, dem Unterhautzellgewebe und der Muskulatur, die zugleich Durchschnitte von Nerven und Gefässen der verschiedensten Grösse enthalten.

In allen diesen Präparaten findet sich reichliche zellige Infiltration der Gewebe, namentlich zeigen sich die kleinen Gefässe von dichten Rundzellenhaufen umgeben. Ausserdem enthalten alle Gewebe typische Gummigeschwülste.

Dieselben bestehen theils nur aus dichtgedrängten Anhäufungen von

Rundzellen, letztere mit einem grossen, ziemlich dunkel tingirten Kern. An anderen finden sich neben diesen auch in geringerer Anzahl spindelförmige Zellen mit hellerem kleinerem Kern und zwar besonders in den äusseren Partieen einer solchen Anhäufung.

Es gleichen diese Geschwülste sehr den kleinen Tuberkelknoten.

Aehnlich, wie bei diesen, finden sich auch bei den hier vorliegenden Geschwulstformen regellos angeordnet eine oder mehrere Riesenzellen, grosse, unregelmässig gestaltete und mit mehreren kleineren Ausläufern versehene Protoplasmamassen mit manchmal recht wirr durcheinanderliegenden, meistens aber am Rande angeordneten, dunkelgefärbten, ovalen Kernen in bedeutender Anzahl. Derartige Riesenzellen finden sich in einzelnen Geschwülsten bis zu fünf.

Grössere Granulationsgeschwülste zeigen, im Centrum beginnend, eine durch diffuse helle Färbung kenntliche Nekrose des Gewebes, umgeben von einer Zone von Rundzellen. Die grössten der beobachteten Geschwülste zeigen in der Peripherie eine concentrische Faserung mit wenig in die äusserste Peripherie eingewanderten Rundzellen.

Bei einer grösseren, völlig nekrotisirten Geschwulst war auch das umliegende Bindegewebe concentrisch geschichtet und stark infiltrirt, sodass es eine Art Kapsel darstellte.

Die durch die Haut gelegten Schnitte lassen eine grosse Unregelmässigkeit in der normalen Anordnung der Papillen des Rete Malpighii erkennen. Dieselben fehlen streckenweise bei dünner Epidermis ganz, um an anderen fast bis an die Oberfläche der Epidermis hindurchzudringen. Es greift daneben das Epithel in Zapfen weit in das Gewebe hinein und die Cutis ist fast überall weit über die Norm verbreitert, theils durch mässige Zunahme des Gewebes, theils durch manchmal bedeutende Erweiterung der Lymphspalten, die eine blasse, feinkörnige Masse enthalten. Ueber solchen verdickten Stellen löst sich das verhornte Epithel in dicken Lamellen ab.

Auch bei unveränderter Structur der Haut findet sich um die kleinen arteriellen Capillaren der Cutis und des Fettgewebes eine manchmal ausserordentlich starke Infiltration mit kleinen Rundzellen, welche von diesen Prädilectionsstellen aus fast das ganze Gewebe mehr oder minder reichlich durchsetzen, an manchen Stellen zu kleinen Anhäufungen geordnet. Die venösen Capillaren, grossentheils mit Blutkörperchen gefüllt, zeigen keine Veränderung der Wand.

Ausser dieser reichlichen zelligen Infiltration finden sich innerhalb der Haut in den verschiedenen Stellen entnommenen Schnitten kleinere und grössere Gummigeschwülste in ihren oben beschriebenen, verschiedenen Entwicklungsstadien. Einige sitzen auch in nächster Umgebung der Haarfollikel und Schweissdrüsen.

Wo Resorption oder Zerfall der Gummigeschwülste eingetreten ist, findet sich als Endresultat der Heilung Narbengewebe, bestehend aus dicken, parallel geschichteten, sehr zellarmen Bindegewebszügen mit nur sehr wenig Capillaren. Aehnliches, narbenartiges, schwieliges Gewebe findet sich auch in grösserer Ausbreitung an anderen Stellen. Auch in dem Narbengewebe und den schwielig veränderten, elephantiastischen Stellen ist die Umgebung der Capillaren entzündlich infiltrirt, die kleinen Papillen des Rete Malpighii sind mit Rundzellen durchsetzt. Auch ist es an diesen Stellen zur Bildung meist miliarer Gummata gekommen.

In die Tiefe des Narbengewebes dringt das Epithel mit schmalen Zapfen ein.

Das subcutane Fettgewebe zeigt ebenfalls in seinen Bindegewebszügen starke Infiltration, besonders von den Capillaren ausgehend, auch finden sich vereinzelt Gummata.

Die Muskulatur des Oberarms oberhalb der Fracturstelle zeigt dünne Muskelfasern mit stark gewuchertem Bindegewebe.

An der Muskulatur des Unterams findet sich ausser dieser einfachen Muskelatrophie eine bedeutende Vermehrung des Bindegewebes und vor Allem eine sehr starke Fettwucherung zwischen den einzelnen Muskelfasern. Man bekommt dadurch an manchen Schnitten durch den Muskel nur Fettzellen zu Gesicht. Dieses interstitielle Binde- und Fettgewebe ist nun auch wieder der Sitz starker entzündlicher Infiltration neben typischen Gummigeschwülsten.

An den Sehnenansätzen der Muskeln finden sich ausserdem noch theils reihenförmig, theils traubenartig angeordnete Muskelkerne, in ihrer charakteristisch länglichen, ovalen, stäbchenförmigen Gestalt, stark tingirt, theilweis im Zusammenhang mit Fibrillen, theils mit scheinbar vollständigem Mangel an Protoplasma.

Die Sehnen zeigen auf den Längsschnitten an einzelnen Stellen neben verschmälerten Fasern reihenförmige oder follikelartige Rundzelleninfiltrationen, daneben finden sich auch miliare Gummata.

Wie schon in der bisherigen Beschreibung oft betont wurde, sind an den Capillaren die Entzündungserscheinungen am ausgeprägtesten. Die Wandungen derselben sind überall mit Rundzellen, manchmal in mehreren Reihen so dicht besetzt, dass der Verlauf der Capillaren dadurch verdeckt wird. Nicht nur im normalen Gewebe finden sich diese Rundzellenanhäufungen, sondern auch in dem neugebildeten interstitiellen Fettgewebe der Muskulatur.

Bei der Betrachtung von verschiedenen Längs- und Querschnitten der Arteria brachialis zeigt sich eine, wenn auch nur geringe Verdickung der Intima; das Endothel über den zellreicheren, gewucherten Stellen der Intima erscheint ebenfalls verdickt.

Auch die Adventitia ist stark infiltrirt, wenig die Media. Besonders die Vasa vasorum sind wie die übrigen Capillaren von starken Rundzelleninfiltrationen umgeben. Ebenso zeigen auch die mittleren Arterien bedeutende Infiltration ihrer Wandung. Miliare Gummata finden sich in nächster Nähe der Gefässe.

An den Nerven, zu deren Untersuchung Stücke aus dem Sulcus bicipitatis internus verwendet wurden, ist das Perineurium stark infiltrirt, die Nerven selbst sind in keiner Weise alterirt; Gummigeschwülste liegen in unmittelbarster Nähe des Nervenstammes.

Hätte im vorliegenden Falle die auf Lues gestellte Diagnose noch bezweifelt werden können, so wird dieselbe durch die Ergebnisse der anatomischen und mikroskopischen Untersuchung sichergestellt. In allen Geweben sind die charakteristischen Merkmale der Syphilis nachzuweisen, besonders bietet der Knochen ein genaues Bild der einzelnen Krankheitsformen.

In den mikroskopischen Präparaten finden sich neben der einfach entzündlichen Infiltration aller Gewebstheile die besonders die Diagnose bestätigenden Gummigeschwülste in allen Entwicklungsstadien, von kleinen miliaren Anfängen an bis zum völlig ausgebildeten, theilweis nekrotischen,

abgekapselten Gebilde, das vielfach durch seinen Zerfall zu ausgebreiteten Geschwüren geführt hat. Diese Gummata finden sich in der Haut, im Unterhautzellgewebe, in dem Bindegewebe der Muskulatur, in dem Bindegewebe der atrophischen fettig infiltrirten Muskulatur, sogar in dem Narbengewebe der bereits abgeheilten Geschwüre.

Immer bildet den Ausgangspunkt das Bindegewebe und fast immer sind diese Gummata zum Aufbruch und zur Vereiterung gekommen, sodass die Haut allenthalben fast völlig zerstört ist.

Auch vom Periost ausgehende Gummata brachen nach aussen durch und führten so zur Geschwürsbildung. Infolge der zahlreichen Geschwüre ist es zur ausgebreitetsten Narbenbildung in der Haut gekommen; die Narben zeigen fast alle starke Retraction, welche hier besonders auffallend ist, da die Narben in dem stark verdickten, elephantiastischen Gewebe liegen.

Die anfangs erwähnte, überaus reichliche zellige Infiltration, die Entzündung der Weichtheile beruht nicht nur auf der syphilitischen Erkrankung, vielmehr ist sie zum guten Theil der bestehenden Elephantiasis zuzuschreiben, die ja selbst allerdings ein Folgezustand der luetischen Erkrankung ist. Die dauernde Allgemeinentzündung des Armes, die Durchströmung sämmtlicher Lymphbahnen mit entzündlicher Lymphe und namentlich auch der durch die narbige Einschnürung an der Fracturstelle des Oberarmes entstandene theilweise Verschluss der Lymphgefässe sowie die Beeinträchtigung des Blutstroms an dieser Stelle haben zur Ausbildung der elephantiastischen Veränderungen geführt. Dass dem letzterwähnten Umstand ein Hauptantheil an den schweren Veränderungen der Weichtheile zuzuschreiben ist, geht daraus hervor, dass der oberhalb der Fracturstelle liegende Theil des Armes fast gar keine oder nur geringe elephantiastische Veränderungen zeigt, wenn man hierher die eigenthümliche warzenartige Verbildung der Haut rechnen will.

Im unteren Theil dagegen documentirt sich dieselbe schon äusserlich durch gewaltige Anschwellung desselben und besonders durch die eigenthümliche tatzenartige Verbildung der Hand, mikroskopisch durch theilweise bläschenförmige Abhebung des Epithels, unregelmässige Dicke desselben, unregelmässige Anordnung und Grösse der Papillen und die ziemlich bedeutende Erweiterung der Lymphspalten neben schwieliger Veränderung der Haut.

Eine zweite Folgeerscheinung ist die auffallende Muskelatrophie. Im oberen Theil des Armes bis zur Fracturstelle sind die Muskelbündel verschmälert, das Bindegewebe ist stark gewuchert, aber weist nur wenig Fettzellen auf. An den Muskeln des unteren Theils ist es dagegen zu ausgedehntem Untergang der Muskelfasern infolge überreicher Entwicklung von interstitiellem Binde- und Fettgewebe gekommen, in dem sich aber auch zellige Infiltration und Gummata finden.

Ist also hier die Muskelatrophie einmal zu Stande gekommen durch den Druck des gewucherten Bindegewebes, so wird diese Druckwirkung bedeutend unterstützt durch die infolge der gewaltigen Knochenveränderungen eingetretene Unbeweglichkeit des Armes, durch seine Inactivität, die dann ihrerseits wieder dem Fettgewebe Gelegenheit zur Entwicklung bot.

Die Inactivitätsatrophie der Muskulatur beruht, wie gesagt, auf der vollständigen Unbeweglichkeit des Unterarmes, hervorgerufen durch die mannigfachsten Knochenzerstörungen und Veränderungen, die zu völliger Ankylose des Ellenbogengelenks geführt haben.

Die Knochenveränderungen müssen in diesem Fall ganz besonderes Interesse hervorrufen, da an ihnen alle Formen der luetischen Erkrankung genau erkennbar sind, und Neubildungs- und Zerstörungsprocesse in so ausgedehntem Maasse zusammengewirkt haben, dass das normale Bild des Knochens vollständig verändert ist.

Die erste Schwierigkeit bietet schon die Trennung des noch vorhandenen alten vom neugebildeten Knochen. Als Ueberreste des ersteren sind wohl unzweifelhaft die vorhandenen Theile des Humerus und die noch nicht zerstörten Theile der Ulna in den unteren zwei Dritteln anzusehen, während der Radius seiner Form, der veränderten Textur seiner Knochenmasse und des fehlenden Knochenmarks wegen völlig neugebildet zu sein scheint. Ebenso sind zweifellos Neubildungen die Verknöcherungen im Ellenbogen- und Handgelenk, im Ligamentum interosseum und die verschiedenen Hyper- und Exostosenbildungen.

Fast alle diese neugebildeten Theile unterscheiden sich dadurch vom übriggebliebenen Knochen, dass ihr Gewebe ein bedeutend festeres, schwereres ist, dessen Durchschnitt fast keine Poren besitzt und eine weissglänzende, glatte Schnittfläche zeigt, die dem Vorgang bekanntlich den Namen „Eburnatio“ eingetragen hat.

Der grösste Theil dieser Knochenneubildungen, die zahlreichen Knochenleisten, Hyper- und Exostosen, auch wohl die neugebildete Knochenmasse des Radius ist auf die Periostitis ossificans zurückzuführen.

Die Verdickungen an den Infractionsstellen zusammen mit den an diesen Stellen bestehenden Knochenspangen am Ligamentum interosseum sind entstanden, indem der normalerweise entstehende Callus durch die Entzündung zu excessiver Wucherung angeregt wurde. Die Knochenspangen des Ligamentum interosseum und einige knöcherne Verbindungen in Ellenbogen- und Handgelenk lassen übrigens auch an Knochenneubildung auf metaplastischem Wege denken. In derselben Weise werden auch einzelne compactere Knochenstellen im normalen Gewebe als verknöcherte Bindegewebsnarben zu deuten sein.

Durch welche Krankheitsformen die grossen Veränderungen am Knochen entstanden sind, ist schwer zu entscheiden.

Die meisten der vorhandenen Veränderungen am oberen Ende des Radius und am Humerus hat man wohl einer Periostitis gummosa und ossificans, sowie der Caries sicca zuzuschreiben. Es finden sich ohne bestehende Eiterung im Knochen ausgenagte Höhlen mit Hyperostosen und Exostosen umgeben und mit Sklerosirung um den ganzen Knochendefect. Die diese Höhlen ausfüllenden grauröthlichen Gewebsmassen ragten zapfenförmig in dieselben hinein und liessen sich vollständig im Zusammenhang mit dem Periost herauslösen. Ein abgelaufener derartiger Process findet sich am Radius an der Stelle, wo sich ein kleiner Knochendefect mit rauhem Grund und zackig ausgenagten Rändern befindet.

Periostitis ossificans findet sich nun nicht nur um diese Knochenhöhlen, wo allerdings die Exostosenbildung am schönsten ist, sondern auch selbständig an anderen Stellen, so dicht am Handgelenkende des Radius.

Mehrere Processe nebeneinander haben zu den Veränderungen an der Bruchstelle des Humerus geführt. Der Anlass zur Spontanfractur war wahrscheinlich gegeben durch einen gummösen Process des Knochenmarks; daher finden sich kleine Knochensequester eingebettet in ein auch die Knochenmarkhöhle ausfüllendes sulziges Granulationsgewebe. Secundär ist es während dieser Gummibildung zu einer Periostitis suppurativa gekommen, die durch Aufbruch nach aussen zu einem ringförmigen Hautgeschwür geführt hat. Indem nun nach Eintreten der Fractur infolge der Knochennekrose das Geschwür unter Hinterlassung einer tiefen narbigen Einziehung heilte, schritt die Osteoporose weiter und diese im Verein mit der mangelnden Ernährung infolge des Untergangs des Periostes verhinderte die Callusbildung.

Bedeutender noch sind die Veränderungen im Ellenbogengelenk. Wie schon gesagt, finden sich gerade in diesen drei Gelenkenden massenhafte periostale Gummata. Man muss wohl diese Processe am Periost als die primäre Erkrankung ansehen, welche erst secundär zu einer Entzündung des Gelenkes geführt hat, da eine primäre gummöse Gelenkerkrankung ziemlich selten ist; immerhin muss man aber auch an diese Entstehungsweise denken.

Es kann anfangs nach erster Annahme nur eine Synovitis bestanden haben mit nachfolgender Schrumpfung und bindegewebiger Kapselverdickung, die schon in Verbindung mit den Veränderungen der Knochenform durch Periostitis ossificans zur Unbeweglichkeit des Vorderarmes geführt haben mag. Dann sind Gummata durch den Epiphysenknorpel gebrochen und haben diesen völlig zerstört. Neben dieser Zerstörung ist es zu periostaler Knochenneubildung gekommen, das narbige Bindegewebe ist ebenfalls verknöchert und da diese Vorgänge sich gleichzeitig an allen drei Knochenenden abspielten, ist es allmählich zur Verschmelzung und vollkommenen knöchernen Ankylose gekommen mit Dislocation der einzelnen Knochen. Da so eine Bewegung, Pronation und Supination

völlig unmöglich war, ist es leicht erklärlich, dass die periostalen Knochenneubildungsprocesse an den Infractionsstellen des Radius und der Ulna auf das Ligamentum interosseum übergreifen und so knöcherne Spangen zwischen beiden Knochen bilden konnten.

Die zwischen den Gelenkenden bestehenden knöchernen Verbindungen sind vielfach selbst wieder der Sitz von gummösen, periostalen Erkrankungen geworden, und so entstand denn das complicirte Bild des ankylosirten Ellenbogengelenkes.

Der Radius, der, wie gesagt, fast ganz neugebildet zu sein scheint, wird hauptsächlich durch den gummösen Process zu Grunde gegangen sein, während die Wucherungen des Periost einen neuen Knochen bildeten, der nun der Markhöhle entbehrt.

---

Lippert & Co. (G. Pätz'sche Buchdr.), Naumburg a. S.

Lippert & Co. (G. Pätz'sche Buchdr.), Naumburg a/S.